©Коллектив авторов, 2020

Ультрасонография гортани в диагностике и лечении функциональных дисфоний

М.А. Криштопова [1], Л.Г. Петрова [2], В.Н. Гирса [3]

[1]Кафедра оториноларингологии УО Витебский государственный медицинский университет, Витебск, Беларусь
[2]Кафедра оториноларингологии УО Белорусская медицинская академия последипломного образования, Минск, Беларусь
[3]УЗ «Витебская городская клиническая больница скорой медицинской помощи», Витебск, Беларусь
Контакты: Криштопова Марина Александровна – e-mail: m.a.krishtopova@gmail.com

The laryngeal ultrasound in the assessment and treatment of functional dysphonia

M.A. Kryshtopova [1], L.G. Petrova [2], V.N. Hirsa [3]

[1]Department of otorhinolaryngology, Vitebsk State Medical University, Vitebsk, Belarus
[2]Department of otorhinolaryngology, Belarusian Medical Academy of Postgraduate Education, Minsk, Belarus
[3]Vitebsk Clinical Hospital of Emergency Help, Vitebsk, Belarus
Contacts: Marina Krishtopova – e-mail: m.a.krishtopova@gmail.com

喉超声在功能性发音障碍评估和治疗中的应用

M.A. Kryshtopova [1], L.G. Petrova [2], V.N. Hirsa [3]

[1]Department of otorhinolaryngology, Vitebsk State Medical University, Vitebsk, Belarus
[2]Department of otorhinolaryngology, Belarusian Medical Academy of Postgraduate Education, Minsk, Belarus
[3]Vitebsk Clinical Hospital of Emergency Help, Vitebsk, Belarus
通讯作者：Marina Krishtopova – e-mail: m.a.krishtopova@gmail.com

Doi: 10.25792/HN.2020.8.4.42–51

Целью исследования явилось повышение эффективности диагностики и объективизации эффекта комплексного лечения пациентов с функциональными дисфониями с помощью ультразвукового исследования гортани.
Материал и методы: Комплексное клинико-функциональное исследование голосового аппарата, включающее субъективную оценку голоса врачом-фониатром, ларингоскопию, акустический анализ голоса и измерение его аэродинамических параметров, изучение влияния дисфонии на качество жизни и ультразвуковое исследование (УЗИ) гортани проводилось здоровым лицам без дисфонии (n=10) и пациентам с функциональной дисфонией/афонией (n=20). Основными видами лечения пациентов были комплексное медикаментозное лечение и фонопедия (G1, n=10) или фонопедия с ультразвуковой биологической обратной связью – БОС-терапия (G2, n=10).
Результаты УЗИ гортани в В режиме и в режиме допплерографии с фонаторными пробами позволяет визуализировать нарушение координации работы мышц гортани (важнейшего патофизиологического механизма развития функциональной дисфонии) в виде напряжения вестибулярного отдела гортани, ограничения подвижности, наличия неполного смыкания и отсутствия вибрации голосовых складок при фонации. Более быстрое и стойкое восстановление голоса наблюдалось в группе пациентов, получавших комплексное медикаментозное лечение и фонопедию с ультразвуковой БОС-терапией, по сравнению с группой пациентов, получавших комплексное медикаментозное лечение и фонопедию без ультразвуковой БОС-терапии ($p<0,005$).
Заключение. УЗИ гортани в В режиме и режиме допплерографии с фонаторными пробами позволяет лучше понять патофизиологические процессы функциональных дисфоний. Метод ультразвуковой БОС-терапии патогенетически обоснован для лечения функциональных дисфоний и приводит к более раннему восстановлению голоса. Метод ультразвуковой БОС-терапии является эффективным методом лечения функциональной дисфонии и может быть полезным дополнением к другим методам лечения, особенно для пациентов, не показавших положительной динамики на фоне комплексного лечения.
Ключевые слова: ультрасонография, УЗИ, гортань, БОС-терапия, дисфония

Конфликт интересов. Авторы заявляют об отсутствии конфликта интересов.
Финансирование. Работа выполнена без спонсорской поддержки
Для цитирования: Криштопова М.А., Петрова Л.Г., Гирса В.Н. Ультрасонография гортани в диагностике и лечении функциональных дисфоний. Голова и шея. Российский журнал=Head and neck. Russian Journal. 2020;8(4):42–51

Авторы несут ответственность за оригинальность представленных данных и возможность публикации иллюстративного материала – таблиц, рисунков, фотографий пациентов.

ABSTRACT
The aim of the study was to improve diagnosis and treatment of patients with functional dysphonia by using ultrasound of the larynx.
Material and methods. Larynx ultrasonography was performed to healthy people without dysphonia (n=10) and patients with functional dysphonia/aphonia (n=20). Complex drug therapy and oropharyngeal muscle exercise therapy without ultrasound biofeedback (G1, n=10) or oropharyngeal muscle exercise therapy with ultrasound biofeedback (G2, n=10) were used.
Results. Larynx ultrasonography is a minimally invasive, easily reproducible, and inexpensive method of laryngeal examining which may become a perfect tool for a functional dysphonia identification with its later monitoring. The group of patients receiving complex medication therapy and oropharyngeal muscle exercise therapy with ultrasound biofeedback compared to the group of patients without ultrasound biological feedback had significantly higher functional results (p<0.005).
Conclusion. Larynx ultrasonography is a perfect tool for understanding the pathophysiology of functional dysphonia. Oropharyngeal muscle exercise therapy with ultrasound biofeedback is an effective treatment tool for functional dysphonia.
Key words: ultrasonography, ultrasound, larynx, biofeedback, dysphonia

Conflicts of interest. The authors have no conflicts of interest to declare.
Funding. There was no funding for this study.
For citation: Kryshtopava M.A., Petrova L.G., Hirsa V.N. The laryngeal ultrasound in the assessment and treatment of functional dysphonia. Head and neck. Russian Journal. 2020;8(4):42–51 (In Russian).
The authors are responsible for the originality of the data presented and the possibility of publishing illustrative material – tables, figures, photographs of patients.

摘要
本研究的目的是利用喉部超声提高功能性发音障碍患者的诊断和治疗水平。
材料和方法：对无发音障碍的健康人(n=10)和功能性发音障碍/失声患者(n=20)进行喉部超声检查。采用复合药物加无超声生物反馈的口咽肌运动疗法(G1，n=10)或口咽肌运动加超声生物反馈的口咽肌运动疗法(G2，n=10)。
结果：喉超声检查是一种微创、易复制、价廉的喉检查方法，可作为功能性发声障碍识别的理想工具。
结论：应用超声生物反馈技术治疗口咽部肌运动是功能性发声障碍的有效治疗手段。
关键词：超声检查，超声，喉，生物反馈，发音困难

利益冲突：作者没有利益冲突要声明。
基金：这项研究没有资金。
引用：**Kryshtopava M.A., Petrova L.G., Hirsa V.N. The laryngeal ultrasound in the assessment and treatment of functional dysphonia. Head and neck. Russian Journal. 2020;8(4):42–51 (In Russian).**
作者负责提供的数据的原创性和出版说明性材料的可能性–表格、数字、患者的照片。

Введение

Диагностика и лечение нарушений голоса является социально и экономически значимой проблемой.

Сфера деятельности певцов, актеров, преподавателей, руководителей предприятий, работников сферы бизнеса и туризма, менеджеров, сотрудников страховых компаний связана с большой голосовой нагрузкой и может сопровождаться ухудшением голосовой функции [1]. Нарушения голоса могут быть как самостоятельным заболеванием (дисфония/афония, шифр по МКБ-10: R49.0/R49.1), так и симптомом злокачественного или доброкачественного заболевания гортани. Распространенность дисфоний неуклонно растет, составляя у педагогов до 65% по данным обращаемости в фониатрические кабинеты [2], у студентов речевых факультетов от 35% на первом курсе до 60% в конце обучения [3]. Функциональный подход при лечении и реабилитации заболеваний гортани требует восстановления голоса. Пациентам с нарушением голоса проводят комплексное клинико-функциональное исследование голосоречевого аппарата, включающее субъективную оценку голоса фониатром и/или фонопедом, ларингоскопию и эндоскопию гортани со стробоскопией, акустический анализ голоса и изме-

рение аэродинамических параметров голоса, исследование жалоб пациента и оценку влияния дисфонии на качество жизни [4]. Однако трудность при диагностике заключается в необходимости преодоления глоточного рефлекса и ограниченности объективных критериев оценки голосовой функции. Более того, не учитываются биомеханические изменения гортани при фонации: более высокая позиция подъязычной кости и гортани у пациентов с функциональными нарушениями голоса по сравнению со здоровыми людьми [5]. Напряжение щитоподъязычной мышцы, переднего брюшка двубрюшной мышцы и челюстно-подъязычной мышцы могут приводить к элевации гортани у пациентов с дисфонией. E. Van Houtte и соавт. обнаружили напряжение челюстно-подъязычной мышцы во время фонации у пациентов с гипертонусной дисфонией по сравнению со здоровой группой [6].

С внедрением в клиническую практику ультразвуковой диагностики появилась возможность неинвазивной визуализации органов и систем. Ультразвуковое исследование (УЗИ) гортани является эффективным методом для оценки ультразвуковых параметров гипертрофии небных миндалин [7], состояния лимфо-эпителиального глоточного кольца у детей [8], обнаружения пареза голосовых складок после тиреоидэктомии и по своей точности сопоставимо с видеоларингоскопией [9]. Однако возможности по применению ультрасонографии гортани при функциональных нарушениях голоса у взрослых пациентов не изучены. Более того, предлагается много различных методов лечения дисфонии, включающих медикаментозную терапию [10], физиотерапевтические процедуры [11], фонопедические упражнения [12], дыхательную гимнастику [12–14], психотерапевтическое воздействие [14], логопедическимие методики, голосообразующие аппараты и реконструктивные операции [15]. Однако ни один из способов не принят как «золотой стандарт» и не является патофизиологически обоснованным методом лечения функциональных дисфоний. Более того, реабилитационные мероприятия при функциональных изменениях состояния голосовых складок не всегда оказываются эффективными.

Метод биологической обратной связи, или БОС-терапии (англ. – biofeedback) – комплекс лечебных мероприятий, когда больному посредством специальной аппаратуры предоставляется в доступном для восприятия виде информация о функционировании какого-либо органа его организма. На основе визуализируемой информации пациент под контролем врача способен произвольно изменять представленную функцию и видеть в реальном времени происходящие изменения, на основе которых проводить коррекцию патологических расстройств. В ходе лечения у больного в коре головного мозга формируется новая условно-рефлекторная связь, направленная на компенсацию функционального нарушения [16, 17].

Целью исследования было повышение эффективности диагностики и объективизации эффекта комплексного лечения пациентов с функциональными дисфониями с помощью УЗИ гортани.

Материал и методы

Обследованы 30 пациентов. Все испытуемые подписали информированное согласие, утвержденное Комитетом по этике Витебской городской клинической больницы скорой медицинской помощи. Участники были распределены в две группы, контрольную (n=10) и исследуемую (n=20). Все пациенты были обследованы по протоколу комитета по фониатрии Европейского ларингологического общества в отделении оториноларингологии Витебской городской клинической больницы скорой медицинской помощи (Беларусь) и на кафедре оториноларингологии Витебского государственного медицинского университета (Беларусь). Испытуемые контрольной группы (8 женщин и 2 мужчины, возраст от 18 до 46 лет) не предъявляли жалоб на изменение голоса и не имели изменений голосо-речевого аппарата по данным комплексного клинико-функционального исследования.

Основной жалобой у пациентов исследуемой группы (17 женщин и 3 мужчины, возраст от 18 до 46 лет) было изменение голоса разной степени выраженности (ослабление, охриплость, утомляемость, отсутствие голоса).

Субъективная оценка голоса врачом осуществлялась по шкале GRBASI, которая включает в себя 6 параметров: G – общая оценка нарушения качества звучания (осиплость), R – грубость и прерывистость голоса, B – нарушение ритма дыхания при фонации, A – слабость голоса, S – напряжение голоса и I – нестабильность. Каждое измерение оценивалось по 4-балльной шкале от 0 до 3, где 0 – норма, а 3 – выраженная проблема.

Ларингоскопия проводилась с помощью гибкого и/или ригидного ларингоскопа и/или гортанного зеркала (непрямая ларингоскопия) для визуализации голосовых складок (структуры и функции) и окружающих их тканей гортани.

Акустический анализ голоса и измерение аэродинамических параметров голоса представлял собой оценку индекса тяжести дисфонии на основе следующих параметров: максимальная частота голоса (Гц), минимальная интенсивность голоса (дБ), максимальное время фонации (секунды) и дрожание голоса (%) с использованием бесплатного программного обеспечения PRAAT (University of Amsterdam) [18]. Индекс тяжести дисфонии для нормального голоса равен от +1,6 до +5, а для дисфонии – от +1,5 до -5 (чем тяжелее дисфония, тем ниже значение индекса) [19].

Оценки индекса изменения голоса (VHI-10 РУС – русская адаптированная версия) представляла собой анкету из 10 вопросов (табл. 1), касающихся голосовых проблем [20–22]. Оценка серьезности проблемы осуществлялась по 5-балльной шкале, где 0 – никогда не беспокоит, 1 – почти никогда не беспокоит, 2 – иногда беспокоит, 3 – почти всегда беспокоит и 4 – всегда беспокоит. Нормативные данные показывают, что VHI-10 РУС, больший или равный 11, является клинически значимым. Поэтому VHI-10 РУС>11 может указывать на наличие дисфонии [20–22].

Оценка индекса симптомов рефлюкса/изжоги (RSI РУС – русская адаптированная версия) представляет собой анкету из 9 вопросов, касающихся субъективных симптомов рефлюкса [23]. В списке ответов пациент указывал, как перечисленные в анкете симптомы повлияли на самочувствие в течение последнего месяца. Оценка серьезности проблемы осуществлялась по 5-балльной шкале, где 0 – не беспокоит, 1 – незначительно беспокоит, 2 – слегка беспокоит, 3 – умеренно беспокоит, 4 – значительно беспокоит, 5 – выраженно беспокоит. Нормативные данные показывают, что RSI РУС, больший или равный 11, является клинически значимым. Поэтому RSI РУС>11 может указывать на наличие признаков рефлюксного фаринго-ларингита [23].

Всем испытуемым было проведено УЗИ гортани, пациентам с дисфонией исследование гортани проводилось до начала и по окончании лечения по методике А.Ю. Васильева и Е.Б. Ольховой [9, 24] на ультразвуковом аппарате GE LOGIQ F8 (Healthcare, USA) линейными датчиками частотой от 7,5 до 18,0 МГц. Датчик устав-

Таблица 1. Индекс изменения голоса VHI-10 РУС (русская адаптированная версия)
Table 1. Voice change index VHI-10 RUS (Russian adapted version)

Нижеследующие утверждения часто используются для описания влияния изменений голоса на качество жизни. Пожалуйста, прочитайте их внимательно, а затем укажите, как часто данная Вас беспокоит: 0 – никогда, 1 – почти никогда, 2 – иногда, 3 –почти всегда, 4 – всегда ***The following statements are frequently used to describe the influence of voice change on the quality of life. Please read them and then specify how often does this problem occur with you: 0 – never, 1 – almost never, 2 – sometimes, 3 – almost always, 4 – always***		**Никогда** ***Never***	**Почти никогда** ***Almost never***	**Иногда** ***Sometimes***	**Почти всегда** ***Almost always***	**Всегда** ***Always***
F1	Другие люди не могут услышать меня из-за моего голоса *Other people can't hear me due to my voice*	0	1	2	3	4
F3	Люди с трудом понимают меня в шумной комнате *People hardly understand me in noisy places*	0	1	2	3	4
P10	Люди спрашивают: «Что не так с твоим голосом?» *People ask me: What's wrong with your voice?*	0	1	2	3	4
P14	Я чувствую, что должен напрячься, что бы говорить *I feel that I need to exert myself to speak*	0	1	2	3	4
F16	Проблемы с голосом ограничивают мою личную и социальную жизнь *Voice problems limit my social and personal life*	0	1	2	3	4
P17	Четкость моего голоса непредсказуема *My voice clarity is unpredictable*	0	1	2	3	4

ливали в поперечной проекции на переднюю поверхность шеи в области голосовых складок. Гортань исследовали в покое и при выполнении функциональных тестов (форсированное дыхание и фонация звука «и»). Определяли структуру и эхогенность хрящей и мягких тканей гортани в режиме серой шкалы, в режиме допплерографии оценивали наличие васкуляризации, полноту, синхронность, симметричность и мозаичность сосудистого рисунка голосовых складок и окружающих структур при произнесении звука «и». Получали серию изображений в обоих режимах.

Пациенты исследуемой группы были разделены на 2 подгруппы в зависимости от вида терапии методом случайной выборки, по 10 человек в каждой. Основными видами лечения пациентов первой подгруппы (G1, 9 женщин и 1 мужчина, возраст от 18 до 46 лет) были комплексное медикаментозное лечение и фонопедия (Приложение 1). У пациентов второй подгруппы (G2, 8 женщин и 2 мужчины, возраст от 18 до 46 лет) фонопедия была дополнена ультразвуковой БОС-терапией Ультразвуковая визуализация гортани предоставляла в доступном для восприятия пациента виде информацию о движении гортани. На основе визуализируемой информации пациент под контролем врача произвольно изменял напряжение мышц гортани при выполнении фонопедических упражнений и в реальном времени наблюдал за происходящими изменениями в гортани, корректируя работу мышц гортани. Курс лечебной фонопедии состоял из 15 сеансов, из которых от 4 до 6 сеансов были дополнены ультразвуковой БОС-терапией в зависимости от потребностей участников. Повторялось каждое упражнение 8–10 раз в день, 3–4 раза подряд. При каждом фонопедическом упражнении, выполняемом впервые (например, «фонация звука «м» с постукиванием по ноздрям), с помощью ультразвука проверяли, может ли пациент правильно выполнить данное упражнение. Держа датчик под подбородком как врач, так и пациент могли видеть движения голосовых складок в режиме реального времени. Визуализация использовалась для явного указания изменений в форме и положении гортани и голосовых складок для устранения ошибок при фонации и обучения правильного голосоведения. Далее, только после выработки навыка координированной работы мышц гортани при формировании стойкой направленной воздушной струи, данное упражнение рекомендовалось для систематических занятий.

Фармакотерапия включала тофизопам 50 мг 3 раза в сутки, 14 дней или гидрохлорид гамма-амино-бета-фенилмасляной кислоты 250 мг 3 раза в сутки, 14 дней, в зависимости от амплитудных параметров пика P300 и НР. При локальном мышечном гипертонусе плечевого пояса назначался мидокалм по 150 мг 3 раза в сутки, 10 дней.

Результаты

По результатам субъективной оценки голоса врачом у пациентов контрольной и исследуемой групп имелось статистически достоверное различие показателей GRABASI до и после лечения ($p<0,05$). Результаты оценки субъективной оценки голоса врачом у пациентов контрольной и исследуемой групп представлены в табл. 2.

Акустический анализ голоса и аэродинамические параметры голоса были значительно ниже в группе пациентов с дисфонией по сравнению с контрольной группой. Индекс тяжести дисфонии (DSI) у пациентов контрольной группы составил 2,4±1,34, у исследуемых контрольной группы составил +3,5±1,51 ($p<0,05$). У пациентов исследуемой группы DSI имел статистически достоверное различие до и после лечения (до лечения – DSI G1 – 2,4±1,72 и DSI G2 – 2,1±1,34; $p>0,05$); после лечения DSI G1 – +2,8±1,44 и DSI G2 – +3,6±1,54 ($p<0,05$)). Причем пациенты GII имели более высокие показатели индекса тяжести дисфонии после лечения (DSI +3,6±1,54) по сравнению со значением индекса тяжести дисфонии у пациентов GI (DSI +2,8±1,44; $p<0,05$). Результаты оценки индекса изменения голоса (VHI-10 РУС) представлены в табл. 3.

При УЗИ гортани в норме хрящи и мягкие ткани расположены симметрично. В режиме серой шкалы можно наблюдать латеральное натягивание и удлинение голосовых складок и их вибрацию при фонации, а также расхождение голосовых складок на вдохе и сближение на выдохе (рис. 1). В норме, когда координировано работают все группы мышц гортани, при допплерографии с фонаторными пробами – произнесение звука «и» на разной высоте тона – выявляется симметричный и синхронный сосудистый рисунок голосовых складок и гортани (рис. 2).

У пациентов с дисфонией (рис. 3) наблюдалось расстройство координации работы мышц гортани [5]. В режиме серой

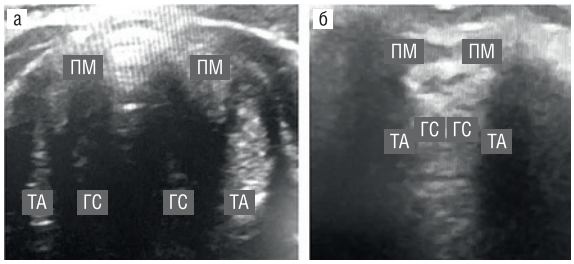

Рис. 1. УЗИ гортани в норме в режиме серой шкалы. Поперечный срез на уровне голосовых складок в покое: голосовые складки (ГС), подъязычная мышца (ПМ), тиреоаритеноидная мышца (ТА) (а) при фонации звука «и» (б): голосовые складки (ГС), подъязычная мышца (ПМ), тиреоаритеноидная мышца (ТА)

Fig. 1. The B-mode ultrasound image of the larynx obtained from the healthy person. The vocal cords at rest (a), phonation of the sound “e” (b). VC – vocal cords, HM – hypoglossal muscle, TM – thyroidaritenoid muscle.

шкалы наблюдалось поперечное напряжение вестибулярного отдела гортани, поперечный срез на уровне голосовых складок, голосовые складки визуализировались неполностью из-за поперечного сжатия гортани, подвижность голосовых складок была ограничена, имелось неполное смыкание, вибрация при фонации не визуализировалась, подвижность голосовых складок сохранялась – расхождение голосовых складок на вдохе и сближение на выдохе (рис. 4). При дисфонии, когда дискоординированно работали мышцы гортани при фонации, при допплерографии с фонаторными пробами наблюдалось отсутствие гемодинамически значимых нарушений кровотока, хотя интенсивность сосудистого рисунка была снижена, асимметрична и асинхронна (рис. 4).

При дисфонии у пациентов исследуемой группы на последовательной серии изображений, полученных при просмотре кинопетли (рис. 3), видно, что в начале фонации допплерографическая картина без гемодинамически значимых нарушений кровотока, синхронная с незначительным снижением интенсивности сосудистого рисунка за счет неподвижности задних отделов левой голосовой складки. По мере продолжения фонации

Таблица 2. Медиана субъективной оценки голоса у пациентов с дисфонией (GI и GII) и участников контрольной группы. Уровень статистической значимости (значение p) для каждого параметра пациентов исследуемой группы до и после лечения предоставляется (*p<0,05)
Table 2. The median of the perceptual evaluation of the voices of the control group and the experimental group with dysphonia. The level of significance (p value) for each perceptual vocal parameter before and after treatment in the group of patients is provided (*p<0.05)

Параметры *Parameters*	Контрольная группа (n=10) медиана (спектр) *Control group (n=10) Median (range)*	Группа пациентов с дисфонией G I (n=10), медиана (спектр) *Group of patients with dysphonia G I (n=10) median (range)*		Уровень достоверности (p) *Level of significance (p)*	Группа пациентов с дисфонией GII (n=10), медиана (спектр) *Group of patients with dysphonia G II (n=10) median (range)*		Уровень достоверности (p) *Level of significance (p)*
		До лечения *Before treatment*	После лечения *After treatment*		До лечения *Before treatment*	После лечения *After treatment*	
G	0 (0–0)	2 (0–3)	0 (0–0)	<0,001*	3 (0–3)	0 (0–0)	<0,001*
R	0 (0–0)	2 (0–3)	0 (0–0)	<0,001*	3 (0–3)	0 (0–0)	<0,001*
B	0 (0–0)	1 (0–2)	0 (0–0)	<0,001*	1 (0–2)	0 (0–0)	<0,001*
A	0 (0–0)	0 (0–3)	0 (0–0)	0,096	0 (0–3)	0 (0–0)	0,096
S	0 (0–0)	0 (0–3)	0 (0–0)	0,015*	0 (0–3)	0 (0–0)	0,015*
I	0 (0–0)	0 (0–2)	0 (0–0)	1	0 (0–2)	0 (0–0)	1

Таблица 3. Результаты VHI-10 РУС пациентов с дисфонией до и после лечения и контрольной группы. Уровень значимости (значение p) для подшкал между группами пациентов с дисфонией (до и после лечения) предоставляется (* p<0,05)
Table 3. Results of the Voice Handicap Index subscales (RUS) in patients with dysphonia before and after treatment and the control group. The level of significance (p value) for the VHI subscales between the patients with dysphonia before and after treatment is provided (*p<0,05)

VHI шкалы *VHI subscales*	Пациенты с дисфонией (G1) (n=10) *Patients with dysphonia (G1) (n=10)*	Пациенты с дисфонией (G2) (n=10) *Patients with dysphonia (G2) (n=10)*	Пациенты с дисфонией (G1) (n=10) *Patients with dysphonia (G1) (n=10)*	Пациенты с дисфонией (G2) (n=10) *Patients with dysphonia (G2)* (n=10)	Контрольная группа (n=10) *Control group (n=10)*	Уровень достоверности (p) *Level of significance (p)*
	До лечения *Before treatment*	До лечения *Before treatment*	После лечения *After treatment*	После лечения *After treatment*		
	Среднее±SE, SD, (диапазон) *Mean±SE, SD, (range)*	Среднее±SE, SD, (диапазон) *Mean±SE, SD, (range)*	Среднее±SE, SD, (диапазон) *Mean±SE, SD, (range)*	Среднее±SE, SD, (диапазон) *Mean±SE, SD, (range)*	Среднее±SE, SD, (диапазон) *Mean±SE, SD, (range)*	
Физическая подшкала опросника *VHI physical*	10±2, 6 (2–20)	10±1, 6 (0–19)	5±1, 4 (0–18)	4±1, 4 (0–13)	4±1, 4 (0–13)	0,004*
Функциональная подшкала опросника *VHI functional*	8±1, 6 (0–18)	9±2, 6 (2–18)	4±1, 1 (0–6)	4±0, 2 (0–6)	2±0, 1 (0–4)	<0,001*
Эмоциональная подшкала опросника *VHI emotional*	5±1, 5, (1–19)	6±1, 5 (0–20)	2±0, 1 (0–4)	0±0, 0 (0–0)	0±0, 0 (0–0)	<0,001*

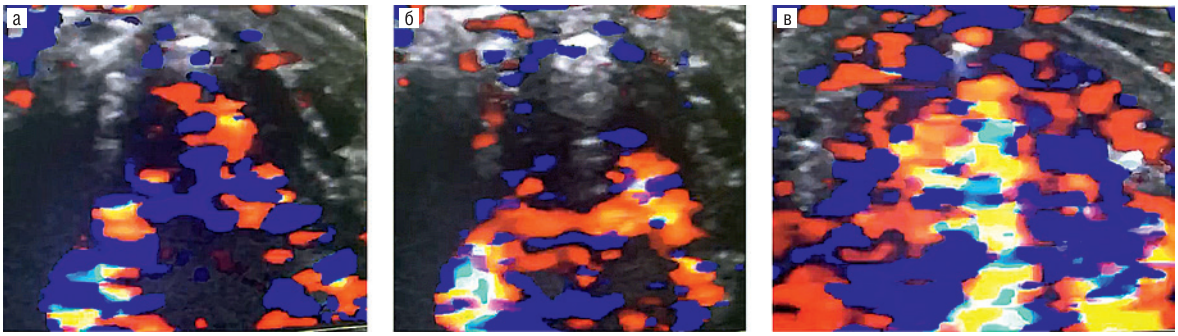

Рис. 2. УЗИ гортани в режиме допплерографии в покое. Поперечный срез на уровне голосовых складок. Отсутствие гемодинамически значимых нарушений кровотока, симметричный и синхронный сосудистый рисунок (а) и при форсированном дыхании (вдох) – усиление сосудистого рисунка при отведении голосовых складок, отсутствие гемодинамически значимых нарушений кровотока, симметричный и синхронный сосудистый рисунок (б) и фонации звука «и» – усиление сосудистого рисунка при приведении голосовых складок, отсутствие гемодинамически значимых нарушений кровотока, симметричный и синхронный сосудистый рисунок (в)

Fig. 2. Combining the B-scan with Doppler ultrasound image of the larynx obtained from the healthy patient. The vocal cords at rest (a), during forced breathing (exhalation) (b) and phonation of the sound "e" (vibration is indicated by the arrow) (c)

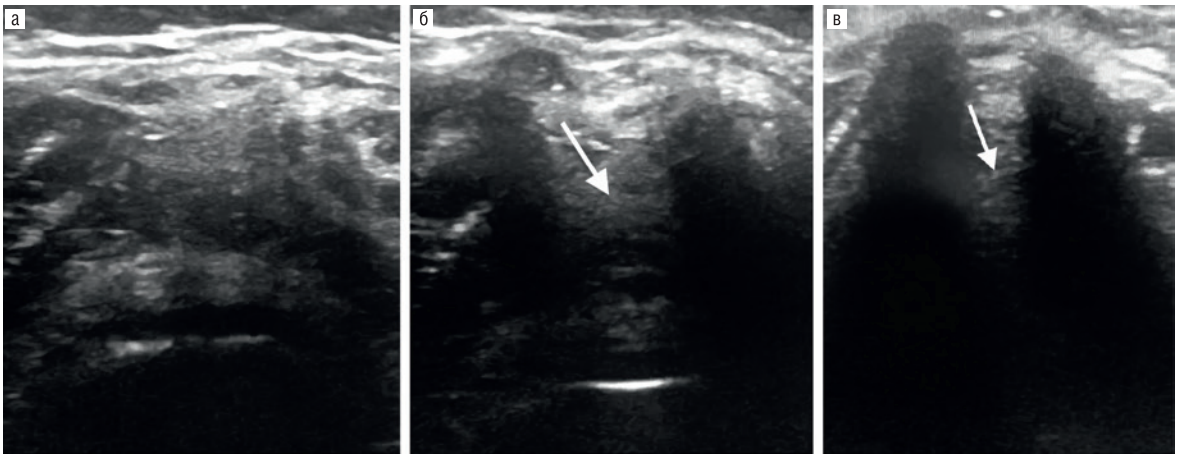

Рис. 3. Изменения гортани при функциональной гипо-гипертонусной дисфонии. Фонация звука «и» на частоте основного тона – поперечное (передне-заднее) сдавление вестибулярного отдела гортани при фонации, голосовые складки визуализируются не полностью из-за поперечного сжатия гортани (а), фонация звука «и» на низких тонах – поперечное напряжение вестибулярного отдела гортани уменьшилось, частичная визуализация голосовых складок (стрелкой указано поперечное (передне-заднее) сдавление вестибулярного отдела гортани при фонации и участок голосовых складок) (б), фонация звука «и» на высоких тонах – симметричное несмыкание голосовых складок (стрелкой указана голосовая щель между неполностью сомкнутыми голосовыми складками) (в)

Fig. 3. The B-mode ultrasound image of the larynx obtained from the patients with functional dysphonia. The vestibular part of the larynx (a), limitation of mobility of the vocal cords (b), symmetrical substantial gap between the vocal cords (c)



Рис. 4. Последовательная серия изображений в режиме допплерографии с фонаторной пробой при функциональной дисфонии (просмотр кинопетли). Начало фонации (а), середина фонации (б), конец фонации (в).

Fig. 4. A sequential series of combining the B-scan with Doppler ultrasound image of the larynx obtained from the patients with dysphonia with phonation tests (viewing a film loop). Beginning of phonation (a), middle of phonation (b), end of phonation (c)

вибрация левой голосовой складки ослабевает значительно быстрее, колебания затухают, звучание обеспечивает только правая половина гортани, интенсивность сосудистого рисунка асимметрична, асинхронна и снижена.

При использовании БОС-терапии в исследуемой группе (GII) наблюдалось более быстрое восстановление акустических показателей голоса по сравнению с группой GI: через 10 сеансов лечебной фонопедии голос восстановился полностью у 7 (70%) пациентов, средние показатели DSI составили +2,9±1,44, у 3 (30%) пациентов средние показатели DSI улучшились и составили +1,4±1,71. В исследуемой группе (GI) через 10 сеансов лечебной фонопедии голос полностью восстановился у 2 (20%) пациентов, средние показатели DSI нормализовались и составили +2,1±1,32, у 8 (80%) средние показатели DSI улучшились и составили +1,4±1,11. Через 15 сеансов лечебной фонопедии голос восстановился полностью у 10 (100%) пациентов группы GII, средние показатели DSI составили +3,6±1,54. В контрольной группе через 15 сеансов лечебной фонопедии голос полностью восстановился у 10 (100%) пациентов, хотя средние показатели DSI были ниже и составили +2,8±1,44.

Обсуждение

УЗИ гортани дает возможность осуществлять высокоточную диагностику функциональной дисфонии и вести мониторинг лечения. Допплерография сосудов гортани является эффективным методом неинвазивной оценки кровотока в мышцах гортани. Ультразвуковая допплерография позволяет увидеть сосудистый рисунок гортани в покое и при фонации, оценить степень его выраженности и симметричность в различных отделах органа, в связи с чем ее иногда называют ультразвуковой ангиографией. Оценивают наличие, степень выраженности и симметричность и мозаичность кровотока в различных отделах гортани.

Более быстрое и стойкое восстановление голоса в группе пациентов, получавших фармакотерапию и фонопедию с ультразвуковой БОС-терапией, по сравнению с группой пациентов, получавших фармакотерапию и фонопедию без ультразвуковой БОС-терапии, возможно, связано с тем, что БОС-терапия предоставляет в доступном для восприятия виде информацию о функционировании гортани. На основе визуализируемой информации пациент под контролем врача произвольно изменяет функцию гортани и наблюдает в реальном времени происходящие изменения, на основе которых проводит выработку навыка координированной работы мышц гортани и коррекцию патологических расстройств. В ходе лечения у больного в коре головного мозга формируется новая условно-рефлекторная связь, направленная на компенсацию функционального нарушения.

При использовании ультразвуковых изображений при БОС-терапии повышалась точность выполнения фонопедических упражнений у пациентов с функциональной дисфонией. Это повышало осознанность выполнения фонопедических упражнений пациентом на начальном этапе лечения и служило наглядным доказательством происходящих улучшений, т.е. повышало степень соответствия между поведением пациента и рекомендациями, полученными от врача. Фонопедическое лечение, основанное на ультразвуковой БОС-терапиии, оказалось более эффективным. Наблюдалось более быстрое и стойкое восстановление голоса в группе пациентов получавших комплексное медикаментозное лечение и фонопедию с БОС-терапией (GII), по сравнению с группой пациентов (GI), получавших комплексное медикаментозное лечение и фонопедию без ультразвуковой БОС-терапии. По данным акустического анализа показателей голоса, через 10 сеансов лечебной фонопедии голос восстановился полностью у 7 (70%) пациентов в группе GII, средние показатели DSI составили +2,9±1,44, у 3 (30%) пациентов средние показатели DSI улучшились и составили +1,4±1,71. В исследуемой группе (GI) через 10 сеансов лечебной фонопедии голос полностью восстановился только у 2 (20%) пациентов, средние показатели DSI нормализовались и составили +2,1±1,32, тогда как у 8 (80%) пациентов средние показатели DSI составили +1,4±1,11. Через 15 сеансов лечебной фонопедии голос восстановился полностью у 10 (100%) пациентов группы GII, средние показатели DSI составили +3,6±1,54 – статистически выше ($p<0,005$), чем показатели в группе пациентов GII. В контрольной группе через 15 сеансов лечебной фонопедии голос полностью восстановился у 10 (100%) пациентов, хотя средние показатели DSI были ниже и составили +2,8±1,44.

При использовании ультразвуковой БОС-терапии повышалась точность выполнения фонопедических упражнений у пациентов с функциональной дисфонией. Далее, выполняя отработанные с помощью БОС-терапии упражнения, пациент лучше осознавал, что нельзя излишне напрягать или расслаблять гортань. По данным литературы, в ходе лечения с использованием метода БОС-терапии у больного в коре головного мозга формируется новая условно-рефлекторная связь, направленная на компенсацию функционального нарушения [16, 17]. Немаловажную роль в достижении результата играет повышение осознанности пациентом своей проблемы на начальном этапе лечения и наглядное доказательство происходящих под его воздействием улучшений, укрепляющее приверженность лечению, т.е. степень соответствия между поведением пациента и рекомендациями, полученными от врача.

Результаты нашего исследования сопоставимы с результатами других исследований, которые показали, что между здоровыми лицами и пациентами с дисфонией существует статистически значимые различия в напряжении мышц гортани во время фонации и при молчании. Систематический обзор литературы, в котором анализировались эффекты электромиографической (ЭМГ), ларингоскопической и акустической БОС-терапии у пациентов с различными формами дисфониии (гипер-, гипо- функциональные нарушения голоса, психогенное нарушение голоса, травма гортани, тотальная ларингэктомия, дисфункция голосовых складок) и испытуемых с нормальным голосом, показал эффективность БОС-терапии при расстройствах голоса разного генеза [26]. С помощью БОС-терапии пациенты с дисфонией могут значительно снизить напряжение в мышцах гортани [25]. Была обнаружена положительная корреляция между БОС-терапией и качеством голоса. Только в 3 (16,7%) из 18 исследований БОС-терапия не улучшила качество голоса по сравнению с другими общеизвестными методиками [26]. В систематическом обзоре были даны рекомендации по улучшению метода БОС-терапии, которые включают использование анализа акустических параметров голоса.

Таким образом, наше исследование, визуализирующее гортань в режиме реального времени с помощью УЗИ гортани в В режиме и режиме допплерографии с фонаторными пробами, позволяет глубже понять патофизиологические процессы функциональной дисфонии. Ультразвуковой контроль динамики восстановления голоса может служить основой для оптимизации индивидуального подбора функциональных упражнений

для фонопедии. Метод ультразвуковой БОС-терапии патогенетически обоснован для лечения функциональных дисфоний и приводит к более раннему восстановлению голоса. Метод ультразвуковой БОС-терапии является эффективным методом лечения функциональной дисфонии и может быть полезным дополнением к другим методам лечения, особенно для пациентов, не показавших положительной динамики на фоне комплексного лечения.

ЛИТЕРАТУРА/REFERENCES

1. *Таптапова С.Л., Сергеева Т.А., Рябова С.В. Опыт восстановления голоса при заболеваниях гортани различного генеза. М., 2003. С. 4. [Taptapova S.L., Sergeeva T.A., Ryabova S.V. Experience in voice restoration in diseases of the larynx of various origins. M., 2003. P. 4. (In Russ.)].*
2. *Орлова О.С., Василенко Ю.С., Захарова А.Ф., Самохвалова Л.О., Козлова П.А. Распространенность, причины и особенности нарушений голоса у педагогов. Вестн. оториноларингологии. 2000;5:18–21. [Orlova O.S., Vasilenko Yu.S., Zakharova A.F., Samokhvalova L.O., Kozlova P.A. The prevalence, causes and characteristics of voice disorders among teachers. Vestn. otorinolaringologii. 2000;5:18–21. (In Russ.)].*
3. *Родионова О.И. Ранняя диагностика и профилактика нарушений голоса у лиц голосо-речевых профессий. Дисс. канд. мед. наук. М., 2013. [Rodionova O.I. Early diagnosis and prevention of voice disorders in persons of voice-speech professions. PhD Thesis on Medical Sciences. M., 2013. (In Russ.)].*
4. *Lowell S.Y., Kelley R.T., Colton R.H., Smith P.B., Portnoy J.E. Position of the hyoid and larynx in people with muscle tension dysphonia. Laryngoscope. 2012;122:370–7.*
5. *Van Houtte E., Claeys S., D'haeseleer E., Wuyts F., Van Lierde K. An examination of surface EMG for the assessment of muscle tension dysphonia. J. Voice. 2013;27:177–86.*
6. *Dedecjus M., Adamczewski Z., Brzeziński J., Lewiński A. Real-time, high-resolution ultrasonography of the vocal folds – a prospective pilot study in patients before and after thyroidectomy. Langenbeck's Arch. Surg. 2010;395(7):859–64.*
7. *Трухин Д.В., Ким И.А., Носуля Е.В., Рычкова И.В. Ультразвуковые параметры оценки гипертрофии небных миндалин. Head and Neck/Голова и шея. Российское издание. Журнал Общероссийской общественной организации Федерация специалистов по лечению заболеваний головы и шеи. 2020;Suppl. 2–8:29. [Trukhin D.V., Kim I.A., Nosulya E.V., Rychkova I.V. Ultrasound parameters for evaluating tonsil hypertrophy. Head and Neck/Golova i sheya. Russian journal. Journal of the Pan-Russian Public Organization " Federation of Head and Neck Diseases Specialists". 2020; Suppl. 2–8:29. (In Russ.)].*
8. *Возгомент О.В., Надточий А.Г., Карпова Е.П. и др. Ультразвуковая оценка динамики состояния органов иммунной системы у детей с гипертрофией небных миндалин при консервативной терапии с применением препарата комплексного действия азоксимера бромида. РМЖ. 2019;27(3):27–31. [Vozgoment O.V., Nadtochy A.G., Karpova E.P., et al. Ultrasound assessment of the dynamics of the state of the organs of the immune system in children with hypertrophy of the palatine tonsils during conservative therapy with the use of a complex action drug azoxymer bromide. RMJ. 2019;27(3):27–31. (In Russ.)].*
9. *Ольхова Е.Б., Солдатский Ю.Л., Онуфриева Е.К., Щепин Н.В. Ультразвуковое исследование гортани: возможности, перспективы, ограничения. Вестн. оториноларингологии. 2009;5:9–12. [Olkhova E.B., Soldatskiy Yu.L., Onufrieva E.K., Schepin N.V. Ultrasound examination of the larynx: opportunities, prospects, limitations. Vestn. otorinolaringologii. 2009;5: 9–12. (In Russ.)].*
10. *Родионова О.И. Ранняя диагностика и профилактика нарушений голоса у лиц голосо-речевых профессий. Дисс. канд. мед. наук. М., 2013. [Rodionova O.I. Early diagnosis and prevention of voice disorders in persons of voice-speech professions. PhD Thesis on Medical Sciences. M., 2013. (In Russ.)].*
11. *Степанова Ю.Е., Махоткина Н.Н. Принципы синдромопатогенетического подхода к назначению физиотерапии у пациентов с дисфониями (обзор). Рос. оториноларингология. 2013;5:126–9. [Stepanova Yu.E., Makhotkina N.N. Principles of a syndromopathogenetic approach to physiotherapy prescription in patients with dysphonia (review). Ros. otorinolaringologiya. 2013;5:126–9. (In Russ.)].*
12. *MacKenzie K., et al. Is voice therapy an effective treatment for dysphonia? A randomised controlled trial. BMJ. 2001;323(7314):658.*
13. *Niebudek-Bogusz E., et al. The effectiveness of voice therapy for teachers with dysphonia. Folia Phoniatr. Logopaed. 2008;60(3):134–41.*
14. *Zhou T., et al. Psychotherapy combined with breathing training on the treatment of spasmodic dysphonia. Chin. J. Tissue Engineer. Res. 2005;9(12):224–5.*
15. *Кожанов А.Л. Современные аспекты лечения и реабилитации больных при раке гортани. Опухоли головы и шеи. 2016;6(2):17–25. doi: 10.17650/2222-1468-2016-6-2-17-24. [Kozhanov A.L. Modern aspects of treatment and rehabilitation of patients with laryngeal cancer. Opuholi golovy i shei. 2016;6 (2):17–25. doi: 10.17650 / 2222-1468-2016-6-2-17-24(In Russ.)].*
16. *Byrne C.M., Solomon M.J., Young J.M., Rex J., Merlino C.L. Biofeedback for Fecal Incontinence: Short-Term Outcomes of 513 Consecutive Patients and Predictors of Successful Treatment. Dis. Colon Rectum. 2007;2:3–6.*
17. *Moss D., Andrasik F., McGrady A., et al. Biofeedback can help headache sufferers. Biofeedback Newsmagazine. 2001;29:11–3.*
18. *Boersma P., Van Heuven V. Speak and unSpeak with PRAAT. Glot Intern. 2001;5(9/10):341–7.*
19. *Wuyts F.L., et al. The dysphonia severity index: an objective measure of vocal quality based on a multiparameter approach. J. Speech Language Hearing Res. 2000;43(3):796–809.*
20. *Криштопова М.А., Петрова Л.Г., Семенов С.А. Лингвистическая адаптация и подтверждение применения русской версии сокращенного опросника индекс изменения голоса-10 (Voice Handicap Index (VHI)-10) у пациентов с дисфонией. Оториноларингология. Восточная Европа. 2020;10(3):323–34. [Krishtopova M.A., Petrova L.G., Semenov S.A. Linguistic adaptation and confirmation of the application of the Russian version of the abbreviated questionnaire (Voice Handicap Index (VHI) -10) in patients with dysphonia. Otorinolaringologiya. Eastern Europe. 2020; 10 (3): 323–34. (In Russ.)].*
21. *Jacobson B.H., Johnson A., Grywalski C., et al. The voice handicap index (VHI) development and validation. Am. J. Speech-Language Pathol. 1997;6(3):66–70.*
22. *Arffa R.E., Krishna P., Gartner-Schmidt J., Rosen C.A. Normative values for the voice handicap index-10. J. Voice. 2012;26(4):462–5.*
23. *Belafsky P.C., Postma G.N., Koufman J.A. Validity and reliability of the reflux symptom index (RSI). J. Voice. 2002;16(2):274–7.*
24. *Ольхова Е.Б., Солдатский Ю.Л., Онуфриева Е.К. и др. Диагностическая роль ультразвукового допплеровского исследования гортани у детей. Ультразвуковая и функциональная диагностика. 2006;6:42–51. [Olkhova E.B., Soldatsky Yu.L., Onufrieva E.K., et al. Shchepin N.V. The diagnostic role of ultrasound Doppler examination of the larynx in children. Ul'trazvukovaya i funkcional'naya diagnostika. 2006; 6: 42-51. (In Russ.)].*
25. *Stemple J.C., et al. Electromyographic biofeedback training with patients exhibiting a hyperfunctional voice disorder. Laryngoscope. 1980;90(3):471–6.*
26. *Maryn Y., De Bodt M., Van Cauwenberge P. Effects of biofeedback in phonatory disorders and phonatory performance: a systematic literature review. Appl. Psychophysiol. Biofeedback. 2006;31(1):65–83.*

Поступила 10.07.20
Принята в печать 02.11.20
Received 10.07.20
Accepted 02.11.20

Вклад авторов: М.А. Криштопова – разработка протокола и проведение исследования, статистическая обработка данных, написание статьи. Л.Г. Петрова – разработка протокола исследования и написание статьи.

В.Н. Гирса – выполнение УЗИ исследования и ультразвуковой БОС-терапии и написание статьи.

Contribution of the authors: M.A. Krishtopova – development of the protocol and the research, statistical data processing, writing an article. L.G. Petrova – development of the research protocol and writing the article. V.N. Hirsa – performing ultrasound research and ultrasound biofeedback therapy and writing the article.

Информация об авторах:

М.А. Криштопова – к.м.н., доцент кафедры оториноларингологии Витебского государственного ордена Дружбы народов медицинского университета, Витебск, Беларусь. ORCID ID 0000-0002-5997-8260, https://orcid.org/0000-0002-5997-8260

Л.Г. Петрова – д.м.н., профессор, заведующая кафедрой оториноларингологии Белорусской медицинской академии последипломного образования, Минск, Беларусь. ORCID ID 0000-0003-0353-553X, https://orcid.org/0000-0003-0353-553X

В.Н. Гирса – заведующий отделением функциональной диагностики УЗ «Витебская городская клиническая больница скорой медицинской помощи», Витебск, Беларусь. ORCID ID 0000-0002-9943-3732, https://orcid.org/0000-0002-9943-3732

Information about the authors:

M.A. Krishtopova – PhD, Associate Professor of the Department of Otorhinolaryngology, Vitebsk State Medical University, Vitebsk, Belarus. ORCID ID 0000-0002-5997-8260, https://orcid.org/0000-0002-5997-8260

L.G. Petrova – Doctor of Medical Sciences, Professor, Head of the Department of Otorhinolaryngology, Belarusian Medical Academy of Postgraduate Education, Minsk, Belarus. ORCID ID 0000-0003-0353-553X, https://orcid.org/0000-0003-0353-553X

V.N. Hirsa – Head of the Department of Functional Diagnostics, Vitebsk City Clinical Emergency Hospital, Vitebsk, Belarus. ORCID ID 0000-0002-9943-3732, https://orcid.org/0000-0002-9943-3732

Приложение 1

Фонопедические упражнения, направленные на постановку костоабдоминального дыхания и формирование дыхательной опоры, что обеспечит повышение силы голоса без перенапряжения голосовых складок

Appendix 1

Phonopedic exercises aimed at the bone-abdominal breathing establishment and the respiratory support formation, which will provide an increase in voice power without overstraining the vocal cords

1. мычать «м» – 3 раза
2. мычать на стоне – 3 раза
3. мычать с постукиванием по ноздрям «н» – 3 раза
4. зевать
   a. хах, о, у, ы, э
   b. хам о у ы э – жалобно протяжное ударение на м
   c. шам о у ы э – жалобно
5. «м» на стоне + жевать – 3 раза
6. жевать (вращение челюстями вперед)

a. ням ням ням е ю и е

7. ма о у ы э
8.
   a. ха о у ы э
   b. ша о у ы э
9.
   a. на о у ы э
   b. ла о у ы э
10. мычать и жевать – 3 раза
11. фа о у ы э
12. с постукиванием по грудной клетке
    a. «ж» – 3 раза 3 сек
    b. «з» – 3 раза
13.
    a. р…….. как мотор
    b. р)))))))) как трактор
    c. р-р-р-р прерывисто
    d. р&&&&&
14.
    a. «пр» губами «спр»
    b. «пр» а о у ы э
15.
    a. хю е я е и
    b. ох у а ы э
16.
    a. ам о у ы э
    b. ан о у ы э
    c. ал о у ы э
    d. маш о у ы э
    e. нан о у ы э
17.
    a. шаш о у ы э
    b. хуп о а ы э
    c. вуф о а э ы
    d. нюф е я е и
    e. халь о у и е
18. «р» горловой с наклоном головы вперед
19. в трубочку = 1 см в воду
    a. «у»-------3 раза
    b. «у» толчком 3 раза
    c. «у» сигнализация 3 раза
    d. «у…о» пение 3–4 раза
    e. «у» пение 3 раза
    f. «у» в трубочку и без – 3 раза
    g. «о» – 3 раза
20. жалостно
    a. гнум о а э ы
    b. кум о а э ы
    c. юю М е я е и
    d. ум о а э ы
21. с постукиванием по ноздрям
    a. мак о у э ы
    b. нак о у э ы
22.
    a. му-муМ о а э ы
    b. ну-нуМ о а э ы

23.
   a. фаф о у ы э
   b. фам о у ы э
   c. шах о у ы э
   d. хмай о а ы э
   e. хунк о у ы э
24. ха
   a. ха-ха о у ы э
   b. ха-хам о у ы э
   c. ха-мам о у ы э
   d. ху-ул о а э ы
   e. ху-хун о а э ы
   f. а-ха о у ы э
   g. ха-ха-ха о у ы э
25. ню
   a. ню-нюнь е я ы э
   b. лю-люль е я е и
   c. му-муй о а э ы
   d. ну-нуй о а э ы
   e. лу-луй о а э ы
26. Хата, хутор, халва, хохлома, шалаш, шапка, шубка, шишка, шашки, шахматы, футбол, хоккей, хоста, шкаф
27. «о»-«н»- рот открыт
28. бом-бом-бом а у ы э
   a. дон дон дон
   b. дом дом дом
   c. бим бом (громко)
   d. динь дон (громко)
29. ха-ха, ха-ха-ха
   потерялась чепуха
   мы искали чепуху
   и в диване и в шкафу

Рецензия на статью

Статья посвящена актуальной теме ультрасонографии гортани в диагностике и лечении функциональных дисфоний. Целью исследования явилось повышение эффективности диагностики и объективизации эффекта комплексного лечения пациентов с функциональными дисфониями с помощью ультразвукового исследования гортани. Авторами сделан вывод, что УЗИ гортани в режиме допплерографии с фонаторными пробами позволяет лучше понять патофизиологические процессы функциональных дисфоний. Метод ультразвуковой БОС-терапии патогенетически обоснован для лечения функциональных дисфоний и приводит к более раннему восстановлению голоса.

Review on the article

The article is devoted to the actual topic of laryngeal ultrasonography in the diagnosis and treatment of functional dysphonia. The aim of the study was to improve the efficiency of diagnosis and objectify the effect of complex treatment of patients with functional dysphonia using ultrasound examination of the larynx. The authors concluded that ultrasound of the larynx in B mode and Doppler sonography with phonator tests allows for a better understanding of the pathophysiological processes in functional dysphonia. The method of ultrasound biofeedback therapy is pathogenetically substantiated for the treatment of functional dysphonia and leads to earlier restoration of the voice.